

のちのち  
子どもスポーツ診療室

④

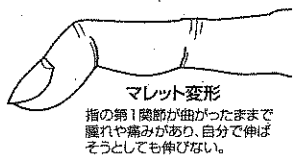
野球やバスケットボール、バレーボールなど球技に取り組み子どもたちが、一度は経験したことのある指の二つが「突き指」だろう。「放っておけば自然に治る」「病院なんて大げさ」と軽く考え、腫害が残って取り返しの付かない事態になることもある。徳島



日比野部長

県鳴門病院整形外科・手外科センターの日比野直仁部長に、突き指の症状や原因、治療法などについて聞いた。

突き指といっても、けがの形態や症状などによって、さまざまなケースがある。特に注意しなければならないのが腫れや内出血があったり、なかなか腫みがひかなかったりする場合。そんなとき、指の第1関節が十分に伸びなければ「マレット変形」という外傷を引き起こしている恐れがある。



マレット変形  
指の第1関節が曲がったままです。腫れや痛みがあり、自分で伸ばそうとしても伸びない。

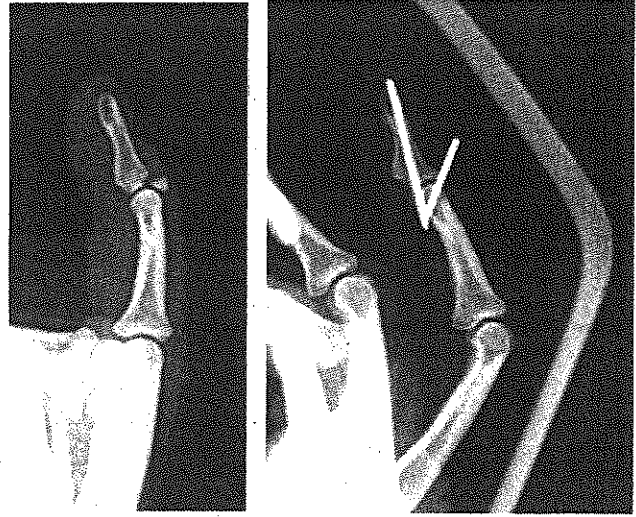
突き指

腱の損傷次第で要手術

腱が切れたケースの治療法は、器員で指先を一定期間(1カ月以上)固定し、腱を再生させる保存療法が基本。だが、骨片ごと腱が刺がれてしまった場合は、指先と爪の

上部の骨所から針金のよきなワイヤを通し、関節を固定する手術などを行う必要がある。日比野部長は「たかが突き指と考え、適切な時期に治療を行わなければ、動きの制限や痛みが残る危険性がある」と指摘。「第1関節以上で可動域が大きく、物を握るのに重要な役割を担う第2関節の傷害にも気を付けなければならぬ」と力を込める。

ボールなどによる強い衝撃によって第2関節の側面の靭帯が切れたり、



【写真左】薬指を伸ばすための腱が骨片ごと刺がれてしまったマレット変形のエックス線写真【写真右】手術後のエックス線写真。薬指の第1関節をワイヤで固定している(県鳴門病院提供)

脱臼骨折したりした場合、早急な治療が必要。関節が不安定なままスポーツを続けると、将来的に変形することもある。指の中でも、親指の靭帯が切れてしまった際は要注意だ。親指はほかの指と向き合うことで物をつまむ動作を担っており、安定性が重要になる。だが、その構造は複雑で、保存療法では関節が安定しないケースが少なくない。靭帯を縫合するなどの手術を早期に行わなければ、物をしっかりとつまむことができず、日常生活でも支障を来すようになる可能性がある。

突き指は、外部からの突発的な力によって起こるため、未然に防ぐことは難しい。「腫れや痛みが続いている場合は、早めに医療機関を受診してほしい」という日比野部長。「損傷の程度によって、リハビリにしっかりと取り組むことも大事。指の動きが十分に良くなってからスポーツを再開してほしい」と呼び掛けている。

(萬木竜一郎)